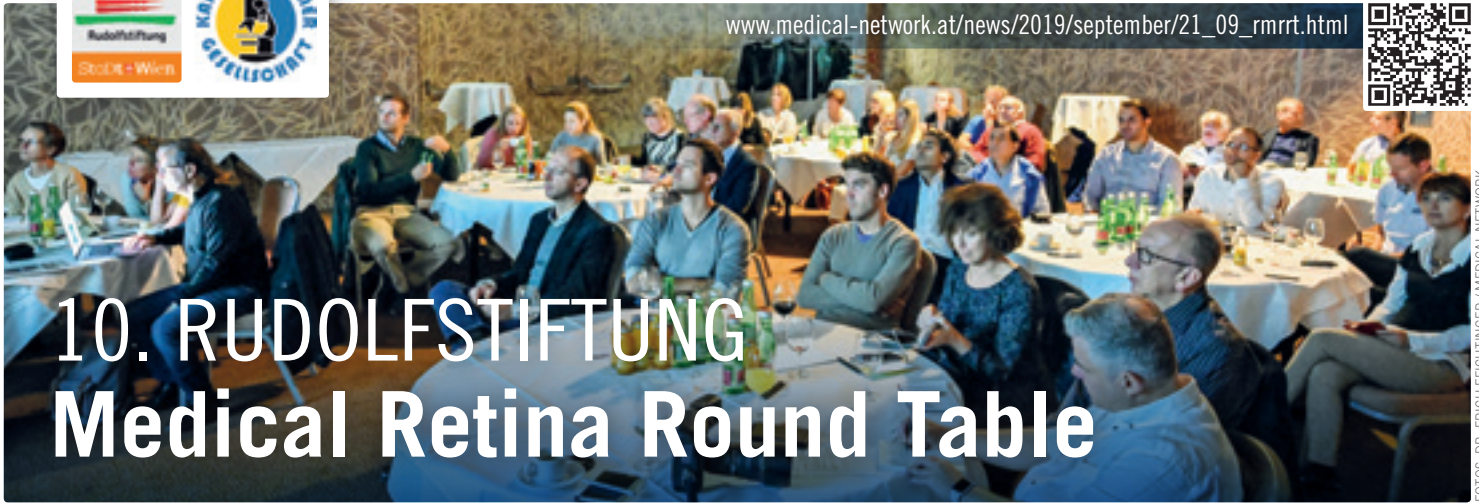



10. RUDOLFSTIFTUNG Medical Retina Round Table

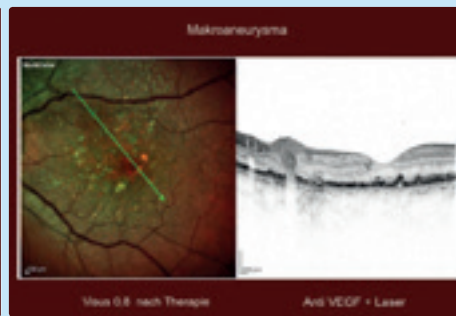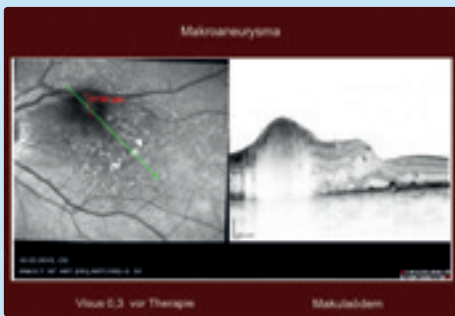FOTOS: DR. ERICH FEICHTINGER / MEDICAL NETWORK



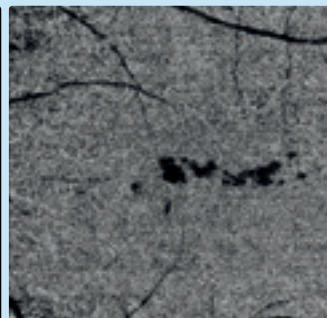
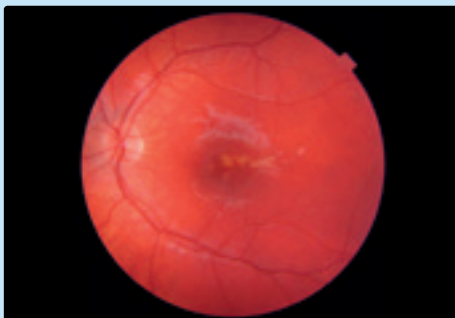
Der Leiter der Makula-Ambulanz der KA Rudolfstiftung und des Karl-Landsteiner-Instituts für Retinale Forschung und Bildgebung, **Priv.-Doz. Dr. Siamak Ansari-Shahrezaei**, hatte die wissenschaftliche Leitung des 10. Rudolfstiftung Medical Retina Round Table im Hotel Savoyen Vienna.

Vorgestellt wurden bei der Jubiläumsveranstaltung Fälle aus Praxis und Klinik, die von Priv.-Doz. Dr. Ansari-Shahrezaei kommentiert und von den Teilnehmern der Veranstaltung intensiv diskutiert wurden. Die Referenten präsentierten Diagnosen und Behandlungen teils sehr komplexer Fälle und beschrieben die bisherigen Therapieverläufe und deren Ergebnisse.

Die Veranstaltung wurde in Kooperation mit der Novartis Pharma GmbH durchgeführt. ▶

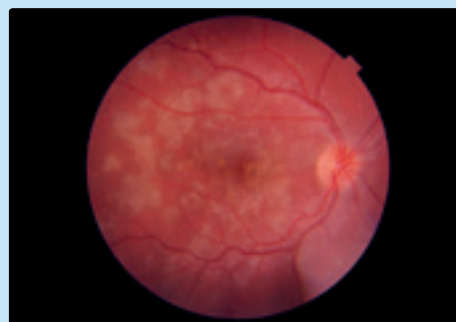


▲ Patientin mit Makulaödem bei Makroaneurysma: Slide 1 vor Therapie, Slide 2 nach Laser und einmaligem Anti-VEGF, der Visus ist von 0,3 auf 0,8 verbessert, das Ödem resorbiert (Präsentation Dr. Peter Datlinger).



▲ 10-jähriger Patient mit akuter retinaler Pigment-epithelitis (ARPE). Korrespondierend zu den makulären gelben Flecken zeigt die Swept-Source-OCT-Angiographie beiderseits Ausfälle in der Choriokapillaris-Segmentierung (Präsentation Dr. Daniel Ahmed).

Erstmanifestation einer Serpiginous-artigen Chorioretinitis mit fleckförmigen, teils konfluierenden scharf begrenzten Aufhellungen juxtafoveal und peripher beiderseits bei einem 19-jährigen männlichen Patienten (Präsentation Dr. Martin Stattin). ▶



AT1910749715